MORBUS DARIER.

(Psorospermosis follicularis vegetans.)

■ ■ ■

INAUGURAL-DISSERTATION

zur

Erlangung der Doktorwürde

in der

gesamten Medizin

verfasst und einer

Hohen medizinischen Fakultät

der

Kgl. Bayer. Ludwig-Maximilians-Universität zu München

vorgelegt von

Leo Oppenheim
aus Warschau.

ACAD. LUDO. BAT. BIBL.

■ ■ ■

München 1913
RUDOLPH MÜLLER & STEINICKE.

Gedruckt mit Genehmigung der medizinischen Fakultät der Universität München.

Referent: Herr Geheimrat Professor Dr. Ritter v. Müller.

Meinen lieben Eltern
in Dankbarkeit gewidmet.

Digitized by the Internet Archive
in 2026

https://archive.org/details/IA41548308_0065

Ein allgemeines Aufsehen der Dermatologen erregte die von Darier im Jahre 1889 unter dem Namen „Psorospermose folliculaire végétante“ [1]) beschriebene Krankheit. Man glaubte, ein neues Leiden entdeckt zu haben, welches durch einen protozoonartigen Erreger verursacht ist. Manche Forscher, wie Lustgarten, Mansuroff u. a. waren vollständig davon überzeugt, und bemühten sich, die Frage zu lösen, ob die Infektion auf dem Wege der Blutbahn oder durch die Haut zustandekommt. [2])

Seitdem hat sich vieles geklärt, obwohl im Detail verschiedene Meinungen herrschen.

Aehnliche, vielleicht sogar mit der Darier'schen Dermatose identische Krankheitsformen sind bereits vor Dariers Veröffentlichung unter verschiedenen Namen beschrieben worden, wie z. B. „Hypertrophie Du Sytsème sebacèe“ (Lutz); „Ichthyose ou kératose sebacèe“ (E. Wilson, G. Elliot); „Acné cornée“ (Gunibont); „Keratose ou Ichthyose folliculaire“ (Lesser, Morrow, Neely). [3])

Auch auf dem Internationalen Kongreß in Moskau zeigte Mansuroff „eine alte Zeichnung, die von irgend einem Sammler medizinischer Kuriositäten gezeichnet war (in Lebensgröße). Mansuroff hatte sie zufällig aufgefunden. Der auf ihr wiedergegebene Hautprozeß war täuschend dem der Psorospermose ähnlich. Somit erwies sich die neue Krankheit als eine sehr alte.“ Darier veröffentlichte als erster den histologischen Befund und gab somit der klinischen Diagnose eine positive Grundlage. —

Er fand in seinen Präparaten Gebilde, die er als „corps ronds“ und „grains“ bezeichnete und folgendermaßen beschreibt:

„Auf der mit Lücken versehenen Schleimschicht und der Körnerschicht bemerkt man nämlich „runde Körperchen“, die

[1]) Darier: „De la Psorospermose folliculaire végétante“. Annales de dermatoll. et syphil. 1889.

[2]) Mansuroff: „Ueber Psorospermosis“. Vortrag beim internationalen Kongress in Moskau, Ref. Monatsschrift f. prakt. Dermat. 1891 Bd. 12.

[3]) Pawloff: „Zur Frage der sogen. Psorospermose follic. Vegetante Darier“. Arch. f. Dermat. uud Syphilis 1893 Bd. 25.

die Größe einer Epithelzelle beinahe, oder ganz erreichen, deren körniges Protoplasma einen bald mehr, bald weniger scharf abgegrenzten Kern enthält und die von einer das Licht doppelt brechenden Membran umgeben sind. Diese „runde Körperchen" befinden sich in Ausbuchtungen, aus denen sie zuweilen bei der Anfertigung der Präparate herausfallen; die Ausbuchtungen scheinen an den Epithelzellen selber zu sitzen, was auch durch weitere Untersuchungen bestätigt wird. Die „Rundkörperchen" färben sich mittels der Farbstoffe nicht gleichmäßig; zuweilen enthalten sie viel körnige Maße, die wie z. B. das Eleidin, die Farbstoffe festhält.

Jedoch wollte es mir nicht gelingen, diese Körperchen durch eine Färbung, die nur ihnen eigen wäre, von den Epithelzellen zu trennen.

Durch die Veränderung in der Epidermis gelangen die runden Körperchen in die Hornschicht. Während dieser Reise verändern sie sich selber, indem ihr Umfang geringer wird, ihr Kern an Deutlichkeit verliert, wenn er auch noch färbbar bleibt und ihre Membram nicht mehr zu erkennen ist. In dieser Umwandlung zu runden, oder eiförmigen, harten und lichtbrechenden „Körnern" bilden sie den wesentlichsten Bestandteil des Hornpfropfens, der den folliculären Trichter ausfüllt und über die Oberfläche der Papel hinausragt."[1])

Er glaubte, daß diese Gebilde parasitärer Natur — zu den Psorospermien gehörig — seien und sah sie als Ursache der Erkrankung an, die er deshalb als „Psorospermose folliculaire végetante" bezeichnete.

Durch die Untersuchung anderer Forscher, zunächst Boeck, Schwenninger und Buzzi, Miethke wurde aber nachgewiesen, daß es sich nicht um Coccidien handelt, sondern um pathologische Veränderungen von Epidermiszellen, was übrigens später Darier selbst anerkannte.

Boeck schlug statt des Namens „Psorospermose folliculaire végétante" den Namen „Morbus Darier" vor, der immer mehr Anklang gefunden hat.

Um die klinischen Symptome dieser Krankheit zu schildern, entnehme ich die Beschreibung aus Schwenninger und Buzzi,[2]) welche Autoren die seltene Gelegenheit hatten, die Primäreffloreszenzen in ihrer vollen Evolution zu beobachten. „Zunächst zeigt sich unter heftigem Jucken ein bis linsengroßer

[1]) Darier: „Psorospermose folliculaire végétante" Atlas seltener Hautkrankheiten Heft VIII.

[2]) „Zwei Fälle der Darier'schen Dermatose." Internat. Atlas für seltene Hautkrankheiten Bd. 8.

roter Fleck, auf dem sich rasch eine in der Mitte etwas durchsichtige runde Erhabenheit entwickelt. Ursprünglich breit aufsitzend, spitzt sich letztere in einigen Tagen allmählich zu, nach Art einer Aknepustel, ohne jedoch einen eitrigen Kopf jemals zu zeigen. Preßt man ein solches Knötchen zwischen den Fingern, so läßt sich gar keine, oder nur ein Tröpfchen heller Flüssigkeit herausdrücken, dem ein größerer Tropfen Blut gleich darauf folgt. Die Röte verschwindet langsam unter Bildung einer Epidermisauflagerung, während eine graue, oder braune Verfärbung und eine Verhärtung des Knötchens allmählig Platz greift. Oft hebt sich von der Spitze des Knötchens ein graues Schüppchen ab. Diese Evolution macht eine Efflorescenz innerhalb sechs Wochen ganz durch."

Diese schmutziggrau-rötliche Efflorescenzen haben ihre bestimmte Prädilectionsstellen, von welchen an erster Stelle der Haarboden zu nennen ist; dann gürtelförmig in der Regio Umbilicalis, in der Inguinalfalten, in der Kreuzgegend, an den Handrücken, in den Achselhöhlen und endlich im Gesicht scheint stets das Kinn bevorzugt zu sein. „Im ganzen scheinen die Hautpartien, die leicht und stark schwitzen und wo das Secret sich leicht anhäuft, besonders bevorzugt zu sein. Die Nägel scheinen bei dieser Krankheit constant mehr oder weniger afficiert zu sein."[1])

Was das Gesamtbefinden bei der Krankheit anbelangt und in welchen Klassen der Gesellschaft diese Krankheit vorherrscht, sagt Darier folgendes: „Les observations accusent une légèr prédominance dans le sexe masculin. Les malades apartiennent d'ordinaire à la classe moyenne ou inférieure. Souvent ils sont d'une faible intelligence. . . . L'etat de la sauté général ne paraît pas modifié. . . . Ils est souvent impossible d'obtenir des renseignement précis à cet égard, les premiers stades de l'affektion étant insidieux et indolents."[2])

Zur Behandlung dieses Leidens haben sich Mittel bewährt, die nicht zu stark die Haut reizen, doch sind die Erfolge zur Zeit keine glänzenden. „Nur Lapisumschläge $^1/_2$ bis 1 Prozent, und Zinkleim hatten entscheidende Wirkung, wie auch eine Bleiwasserpaste folgender Zusammensetzung: Talcum pulv., Amylum aa 50,0, Glycerini 30,0, Aquae saturninae q. s. ut fiat pasta mollis." (Boeck.) In der letzten Zeit hat Herxheimer[3]) durch Paquelinisation vollständige Heilung erzielt.

[1]) Boeck: „Vier Fälle der Darier'schen Krankheit". Arch. f. Dermat. u. Syphilis 1891 II. Jahrg. 23.

[2]) „Psorospermose folliculaire végétante". La praktique Dermatologique. Tome quatrième.

[3]) „Ueber die Heilung der Darier'schen Dermatose". Dermat. Zeitschr. Bd. 15 1908.

H. Ritter[1]) teilt einen Fall mit, bei dem er durch Behandlung mit Röntgenstrahlen Dauerheilung erzielt hat. In dem von uns beobachteten Falle trat auf Röntgenbestrahlung Besserung, besonders Abflachung der Knötchen ein; die Behandlung konnte aber nicht fortgesetzt werden.

Nach dieser kurzen Uebersicht wenden wir uns nun zu unserem Fall. Aus der Anamnese der Patientin I. F., 38 Jahre, Wäscherin, erfahren wir, daß ihre Eltern gestorben sind (Vater an Asthma, Mutter war lungenleidend). Von 13 Geschwistern sind 10 klein gestorben (an Darmkatarrh, Freisen, Diphtherie). Als Kind ist sie häufig krank gewesen: sie hatte die englische Krankheit (mit 3 Jahren hat sie das Laufen gelernt), am Ende des 3. Lebensjahres Scharlach und daraufhin die Wassersucht. Im 7. Lebensjahr sollte sie nach einem Fußbad Krätze bekommen haben, welch letztere nach einer längeren Behandlung nicht vollständig zurückgegangen sei.

Von späteren Krankheiten, die für uns von Interesse sind, ist mit 14 Jahren ein Ausschlag des behaarten Kopfes zu notieren. Der Ausschlag erwies sich hartnäckig gegenüber jeder Therapie. In der alten Krankengeschichte vom Jahre 1888 ist zur selben Zeit Typhus abdominalis, Ulcus corneae angegeben. Die Krankengeschichte vom Jahre 1890 schildert den rezidivierten Kopfausschlag folgendermaßen: „Die ganze behaarte Kopfhaut ist mit gelblichbraunen und grünlichen Borken bedeckt, in der Mitte eine nässende Stelle, ebenso ist das Kinn mit Borken bedeckt. Auch litt sie schon seit längerer Zeit an einem roten Ausschlage auf der Stirn, der jedoch nicht näßte, auch keine Bläschen und Borken bildete. Am 17. Oktober 1890 ist notiert: Das Aussehen der Patientin ist ein gutes. Allgemeinbefinden ebenfalls gut.“ Im Jahre 1891 lautet die Diagnose! „Seborrhoea“. Wieder derselbe Ausschlag: „Ueber die behaarte Kopfhaut verbreitet, finden sich zahlreiche größere und kleinere (Bläschen) Knötchen, die zum Teil ziemlich bedeutende Borkenbildung und Abschuppung aufweisen.“ Mit 19 J., 23 J., 25 J., Rezidive. Im September 1911 kam die Patientin wieder wegen Pediculi capitis und Panaritium. Bei der näheren Untersuchung der Patientin fiel eine Hautaffektion auf, die wir sogleich als eine spezifische Erkrankung erkannten und auf die Möglichkeit hingewiesen haben, daß man es mit einem Morbus Darier zu tun hatte. Nämlich am Abdomen vom Rippenbogen vier Querfinger breit fanden sich symmetrisch und gürtelförmig disseminierte, bräunliche Prominenzen von der Größe eines Hirsekorns. Die Haut zwischen den Prominenzen

[1]) H. Ritter; Ueber Röntgenbehandlung der Darier'schen Dermatose, Dermat. Wochenschrift 1912, No. 6.

war livid verfärbt. Wenn man mit dem Nagel so ein Knötchen abgekratzt hat, zeigte sich eine trichterförmige, vertiefte, gerötete Basis, aber die Stelle blutete nicht. Die Oberfläche dieser Effloreszenzen, meist mit Schüppchen, fühlte sich ganz rauh, reibeisenartig an. Derselbe Ausschlag war unterhalb der linken Mamma am äußeren Rande der Achselhöhlen, in der Inguinalgegend und von da abwärts in der Umgebung der Labia majora. Hier confluiren die Knötchen zu einem Plateau, welches teilweise eine nässende Oberfläche zeigt und von einem starken Foetor begleitet war. Die Streckseite der Hände und die angrenzenden Teile der Vorderarme waren mit schmutzig-gräulichen, warzenartigen Gebilden wie besäht, sodaß man von der feinen Felderung nichts sehen konnte.

Auch die ersten zwei Phalangen hatten solche Knötchen. Die Nägel waren am äußeren Rande wie zerbröckelt, etwas verdickt, in der Längsrichtung zeigten sie eine Furchung (siehe dickt, in der Längsrichtung zeigten sie eine Furchung.

Im Gesichte sind die Effloreszenzen am stärksten am Kinn ausgeprägt gewesen, mäßiger in den Nasolabialfurchen und an der Stirne. Die Untersuchung der Organe ergab ein leises systolisches Geräusch und eine stärkere Accentuierung des zweiten Pulmonaltones. Die Leber schien auch etwas vergrößert zu sein.

Zu den histologischen Untersuchungen, die ich vornahm, wurde ein kleines Stückchen Haut, welches aus der erkrankten Bauchhaut der Patientin exstirpiert wurde, in Formol fixiert, in Paraffin eingebettet, die Serienschnitte mit Haematoxylin, Eosin, Pikrokarmin, Methylenblau, Van Gieson, Bismarckbraun, Fuchsin und nach Gram zwecks Darstellung von Horn gefärbt.

Die Schnitte zeigten folgenden Befund: Das Bindegewebe des Coriums im Stratum reticulare war von normaler Textur. Es fanden sich breite, sich durchflechtende Bindegewebszüge; an einzelnen Stellen war ein stärkerer Zellreichtum des Gewebes zu beobachten. Das Gewebe hier war von Zellen von Lymphocytären Habitus infiltriert.

Die Papillen des stratum papillare des Coriums waren höher als normal. An einzelnen Stellen fanden sich um die Gefäße herum geringe zellige Infiltrationen. Diese perivasculär gelegenen Zellen waren Rundzellen mit runden Kernen; die Kernprotoplasmagröße wechselte, also große und kleine Lymphozyten.

Die Zellen der Basalschicht des Stratum Malpighii waren etwas abgeplattet, hochcubisch, anstatt zylinderisch. Dort, wo die Papillen der bindegewebigen Haut hoch entwickelt sind, sind sie unpigmentiert und besonders ist es da der Fall, wo sich die intraepithelialen Lückenbildungen finden, die gleich besprochen

werden sollen. An Rändern des excidierten Stückchens waren die Papillen von normaler Höhe; hier zeigten die Zellen der Fußzellenschicht zylinderische Form und waren pigmentiert.

Die Stachelzellenschicht, sowie das Stratum granulosum der Epidermis zeigte, abgesehen von gleich genauer zu besprechenden eigenartigen, kugligen Einlagerungen „corps ronds" keine weitere Besonderheiten.

Die Keratohyalinkörner in den Zellen des Stratum granulosum färbten sich nach Gram schön bläulich-violett.

Das Stratum corneum ist stark verhornt, in dicker Lage vorhanden und bestand, wie besonders schön die Gram-Präparate zeigten, aus lamellös geschichteten homogen geordnetem Material. Das Auffallendste im histologischen Bilde waren unregelmäßig gestaltete Lücken und Spalten zwischen der Fußzellenschicht des Epithels und des Stratum spinosum.

Man hat den Eindruck, als ob durch ein intraepitheliales Oedem es zu einer Lösung des Stratum cylindricum und Stratum spinosum der Epidermis gekommen sei.

In vereinzelten dieser Lücken und Spalten fanden sich isolierte nur noch mit feinen Protoplasmafäden mit dem übrigen Epithelnetz zusammenhängende Zellen.

An einzelnen Stellen des Präparates beschränkte sich die Lückenbildung des Epithels nicht nur auf das Stratum germinativum: die Epidermis schien in ihrer ganzen Dicke wie zerrissen, von Lücken und Hohlräumen durchsetzt. Das Stratum corneum an diesen Stellen abgehoben und aufgesplittert. An diesen Stellen lagen feine, schleierartige, anscheinend aus Fibrin bestehende Fäden und Netze.

Gehen wir mit wenigen Worten noch auf die bereits oben erwähnten kugligen Einlagerungen im Stratum granulosum ein, welche als kuglige Körper von verschiedenen Autoren angesprochen werden, so fanden sich dieselben in unseren Präparaten reichlich. Sie erschienen als kuglige oder oblonge Gebilde, welche von einer dunklen, deutlich konturierten Membran umgeben waren, und innerhalb welcher man einen kuglig-homogenen Innenkörper, der ab und zu exzentrisch gelagert war, erkennen konnte. Von dem umgebendem Epithel waren diese Körper getrennt durch einen hellen Ring.

Die umgebenden Zellen des Stratum granulosum zeigten um diese kuglige Körper eine konzentrische Schichtung. Wir möchten den kugligen Körper als Hyalin entartete Epithelzelle, den Innenkörper als Hyalin entarteten Kern, den hellen Ring als erweiterten Zellularraum ansprechen.

Was die „Grains" anbelangt, so fand ich zwar, im Stratum corneum ein ähnliches Gebilde, aber für ausgewanderte „corps

ronde", die an den beschriebenen Membranen einbüßen und in der Hornschicht extracellulär gelagert, zu kleineren ovoiden Kernchen sich umwandeln, werde ich es kaum ansprechen können. Vielmehr scheint hier infolge einer Exsudation eine Lockerung der Strata zustandegekommen zu sein und die angehäuften kleinen Körnchen sind somit als ein Kunstprodukt zu deuten.

Ich halte es für meine angenehme Pflicht, an dieser Stelle dem Herrn Professor Dr. Schminke für seine liebenswürdige Erklärung dieser vermeintlichen „grains" meinen besten Dank zu sagen.

Obwohl Darier in seiner letzten Publikation die parasitäre Eigenschaft dieser Krankheit aufgegeben hat, so hielt er doch für die sichere Diagnose das Vorhandensein im histologischen Bilde der „corps ronds" und „grains" für unbedingt notwendig:

„On peut imaginer que l'alteration cellulaire qui conduit à la dyskératose soit due à une parasite microbien ou autre, mais j'avoue que rien ne vient à laappuide cette hypothese. . . . La constatation histologique des foyers de dyskératose, avec corps ronds et grains, lèvera tous les doutes."[1])

Doch werden wir kaum an unserer Diagnose zweifeln, wenn wir auch die „grains" vermißt haben. Das klinische Bild, wie auch die „corps ronds" in den histologischen Präparaten sprechen mit einer vollen Sicherheit für die Darier'sche Krankheit. Unser Fall steht insofern einzig da, als bei Vorhandensein von zahlreichen „corps ronds" die sogen. „grains" nicht gefunden werden konnten. Daß der negative Befund sowohl von „corps ronds" als "grains" kein ausschlaggebendes Argument gegen die Diagnose Morbus Darier sein kann, scheinen die Arbeiten verschiedener Autoren von Ruf zu beweisen, die weder „corps ronds" noch „grains" gefunden haben und dennoch auf Grund des klinischen Bildes die Diagnose stellten. So sagt Doctor: „Wir haben also mit 2 Fällen zu tun, die klinisch beide dem Bilde der Darier'schen Krankheit durchaus entsprechen, histologisch wenigstens insoweit, daß sie beide eine cirkumskripte Hyperkeratose mit Wucherung der Epidermis und der Papillen aufweisen, während bei beiden die von Darier für charakteristisch erklärten „corps ronds" und „grains" fehlen. . . . Unseren Fällen schließen sich nun die von Joseph und Neisser an, welche beide klinisch und im wesentlichen mikroskopisch mit dem Bilde der Darier'schen Krankheit übereinstimmen, aber ebenfalls durch das Fehlen der Darier'schen Körperchen ausgezeichnet waren. . . . Die letztgenannten Autoren haben bei der Demonstration ihrer Fälle auf dem Breslauer Dermatologen-Kongreß er-

[1]) Darier: „Psorospermose folliculaire végétante". La praktique Dermatologique. Tomme quatrième.

klärt, daß sie den sogen. Darier'schen Körperchen eine entscheidende Rolle bei der Diagnose der Darier'schen Krankheit nicht zuerkennen können."[1])

Von anderen Autoren sind die „grains" doch gefunden worden und auf das genaueste beschrieben.

Was den angeblichen Psorospermien-Kern anbetrifft, so stellt Jarisch diesen in Zusammenhang mit Pigmentkernchen:

„Der vermeintliche Kern der vermeintlichen Psorospermien büßt im Bereiche der Hornschichte seine intensive Färbbarkeit und seine scharfe Begrenzung ein, und an seiner Stelle tritt ein mehr oder weniger deutlich hervortretender Körnchenhaufen. Nicht gering war aber meine Ueberraschung, als sich diese Körnchen beim Studium ungefärbter Präparate, als von brauner Farbe erwiesen und demnach als Pigmentkörnchen anzusprechen waren. Dieser Befund blieb aber nicht etwa ein nur vereinzelter, ich konnte ihn vielmehr sehr häufig, sobald innerhalb der Degenerationsformen des Kernes, wie ich jetzt schon sagen darf, ein kernähnliches Gebilde an ungefärbten Präparaten vorlag, durch Oeffnen des Abbe'schen Beleuchtungsapparates konstatieren. Ich nehme keinen Anstand, zu erklären, daß hier ein Fall von Bildung von Pigment aus den Kernkörperchen und noch innerhalb des (degenerierten) Kernes vorliegt und sehe hierin eine entscheidende Bestätigung der von mir längst aufgestellten Behauptung, daß sich Pigment aus Kernsubstanzen entwickeln können."[2])

Die Lückenbildung im Rete Malpighii, wie es Buzzi für Darier'sche Krankheit als ein charakteristisches Merkmal angibt, haben wir in unseren Präparaten, wie oben beschrieben, reichlich entwickelt gefunden, obwohl Jarisch es für nichts wesentlich Notwendiges hielt und es als eine Sekundärerscheinung betrachtet. „Im mikroskopischen Bilde habe ich die Lückenbildung im Rete, auf welche zuerst Boeck aufmerksam machte, und welche Buzzi als für die Darier'sche Dermatose geradezu typisch bezeichnet, in meinem Falle vollständig vermißt, und bin demnach geneigt, auch in ihr etwas sekundäres zu erblicken, und mich der Anschauung hinzuneigen, daß sie Folge der mechanischen Einflüsse sei, welche den Hornblock treffen und in die Tiefe geleitet werden. Die Gegenwart eines exsudativen Prozesses, wie ihn Buzzi durch den Nachweis von Fibrinfäden, von ausgewanderten lymphoiden Zellen in der Lücke und im Rete usw. erschloß, läßt sich ja, wie ich glaube, ganz

[1]) Doctor: „Ueber das Verhältnis der Darier'sehen Krankheit zu Ichthyosis" Arch. f. Derm. u. Syph. 1898 Bd. XLVI.

[2]) Jarisch: „Zur Kenntnis der Darier'schen Krankheit. Arch. f. Derm. u. Syphilis 1895 Bd. XXXI, Heft 2.

gut mit dieser Annahme vereinigen, wenn man nur den mechanischen Insulten nicht gerade eine ausschließliche Rolle zuerkennen will. Die Lokalisation der Lacunen vornehmlich unterhalb des Hornblockes, scheint mir doch sehr bestimmt auf mechanische Einflüsse hinzuweisen. Wie die Lückenbildung selbst, so fehlen in meinen Präparaten auch die Veränderungen an den Retezellen, welche Buzzi beschreibt, und für die Lückenbildung verantwortlich macht, wie Verlust der Intercellularbrücken, Verworfensein der Retezellen, Verlust der Tingibilität, des Zellkernes usw.“ [1])

Bizzozero [2]), der in seiner Arbeit die Erklärungen für die Entstehung der Lückenbildung kritischer Betrachtung unterzieht, weist Petersens Anschauung, daß es sich immer um eine Artefakt handelt, zurück.

Er kann aber auch der Ansicht der Autoren, welche die Lücken als entzündlich entstanden, und als Folgen eines exudativen Prozesses ansehen, nicht beistimmen, sondern kommt zu dem Schlusse, daß man sie auf eine Veränderung des oberhalb der Lücke liegenden Epithels, welche zu einer frühzeitigen Verhornung führt, zurückführen müsse.

Ich möchte es auch nicht unterlassen, an die Versuche zu erinnern, welche von Boeck und anderen ausgeführt worden sind, um die psorospermienartige Natur dieser Krankheit zu eruieren. „Besonders zeigten die als Psorospermien beschriebenen Zellen entsprechende Reaktion gegen Farbstoffe, wie die verschiedenen Schichten der Epidermis, und speziell wurde in den großen „runden Körperchen“ Eleidin nachgewiesen. Professor White führt auch an, daß ein kompetenter, amerikanischer Zoologe Professor Josef Leidy sich auch nicht von der Psorospermien-Natur dieser Zellen überzeugen konnte. Dr. Buzzi und Dr. Miethke nach ihren sehr sorgfältigen und vielseitigen Untersuchungen nahmen eine endogene Zellenbildung an. Es ist von Darier als ein Beweis für ihre nicht epidermoidale Natur angeführt worden, daß keine Uebergangszellen von diesen Zellen in die angrenzenden Epidermiszellen vorkommen. Aber das ist nun nicht ganz richtig. Wie man sieht, sind doch die benachbarten Zellen etwas verändert, sind von mehr rundlicher Form, haben ihre Stacheln zum Teil eingebüßt usw. Wenn man überdies diese Zellen mit denselben Färbereagenzen wie z. B. die in Kaninchenleber schmarotzenden Coccidien behandelt, erhält man gar nicht bei allen beiden analoge Bilder.

---

[1]) Jarisch: „Zur Kenntnis der Darier'schen Krankheit“. Arch. für Derm. u. Syph. 1895 B. XXXI. Heft II.

[2]) Bizzozero: Darier'sche Dermatose, Archiv f. Dermatologie und Syphilis, Band XCIII, Heft 1 und 2.

Es ist mir überhaupt nicht mit irgend einem Farbenreagens gelungen, etwas in diesen Zellen zu entdecken, was mit der Organisation des Coccidium oviforme, oder einer anderen nahestehenden Coccidienart im Mäusedarm irgend die geringste Aehnlichkeit hat. . . . Inoculationsversuche durch Einreibung von Krustenmassen bei Kaninchen, die ich gemacht habe, gaben negatives Resultat und ebenso Kulturversuche mit den Krustenmassen auf feuchtem Sande und in halbflüssiger Ichthyocolla in Kral'schen Kolben."[1])

Auch kein anderer wie Neisser sagte auf dem internationalen Dermatologenkongreß in Wien im Jahre 1892: „Nichts fordert bei dieser Krankheit auf, überhaupt nach einem infektiösen Agens zu suchen." Boeck erwähnt, wie verschieden die Bildung eines Molluscumkörperchens ist, von dem des Rundkörperchens der Darier'schen Krankheit. „In den sich bildenden Molluscumkörperchen nämlich ist es sehr leicht zu beobachten, wie sich eine ziemlich scharf begrenzte, auf Kosten des Protoplasma der Epidermiszelle und zur Verdrängung des Kernes derselben sich entwickelnde Masse bildet, während von allendem bei der Dariers'schen Krankheit gar nichts zu beobachten ist." Ich skizziere auch mit seinen Worten die von ihm zuerst hervorgehobenen Lacunenbildungen und die vergebliche Suche in denselben nach einem Parasiten. „Die Verhornung der Epidermiszellen geschieht dann, wie es scheint, direkt ohne Eleidinbildung und wird so tief schon im Rete eingeleitet, daß in der Tat nur die tiefste, oder die zwei tiefsten Zellenreihen desselben, die unmittelbar die Papillen decken, normale Retezellen darstellen, ja oft kommt es sogar vor, daß selbst unter diesen Zellen einige sich schon in Verhornung befinden. Jedenfalls erleiden unter den hier erwähnten Umständen schon die zweite oder die dritte Zellenreihe des Rete mucosum von unten an eine solche krankhafte Aenderung, daß sie nicht mehr geeignet sind, die Verbindung mit der Basalschicht beibehalten zu können, sondern von derselben sich ablösen. In dieser Weise kommt, meiner Meinung nach, die zuerst von mir speziell hervorgehobene Ablösung der Epidermis vom Papillarkörper und die dadurch hervorgebrachte Lacunenbildung zustande, wobei doch also immer wenigstens eine Zellenreihe des Rete dem Papillarkörper anhängend bleibt. Nirgends scheint es leichter, wie eben bei den einfachen Verhältnissen dieser geringfügigen Veränderungen die Einwanderung eines Parasiten als die Ursache dieser Krankheit auszuschließen. Es scheint doch, als konnte der Parasit eben hier unmöglich sich dem forschenden

[1]) Boeck: „Ueber Psorospermosen". Internationaler Dermat. Congress in Wien 1892.

Auge entziehen. Man sieht hier aber nichts, was selbst einer Coccidie ähneln konnte.“ [1]) Die „corps ronds“ sind auch Boecks Meinung nach nichts anders, als „krankhaft veränderte Epidermiszellen. Sie sind von einer stark lichtbrechenden, dicken, doppelt contourierten, verhornten Membran umgeben, welche ganz unzweifelhaft der Zelle selbst zugehörig ist. Von dieser dicken Membran oder dem verhornten Mantel umschlossen, findet man ein granuliertes Protoplasma, das in den meisten Fällen eine große Menge Eleidinkörner enthält, und mitten in dem Protoplasma sieht man den evidentesten Epidermiszellenkern mit einem oder zwei großen, sehr distinct hervortretenden Kernkörperchen.“

Aehnlich faßt Jarisch [2]) die besprochenen Gebilde auf. Er sieht in dem ganzen Gebilde nichts weiter, als „einen Kern, der in der erweiterten Kernhöhle liegt, eine mehr homogene Beschaffenheit angenommen hat, samt seinen Kernkörperchen gequollen und acidophil geworden ist.“

Auch Kreibich [3]) gewann durch seine Untersuchungen die Ansicht, daß es sich um eine pathologische Zellveränderung handelt.“ Die Zellen gehen rasch in eine pathologische Verhornung über und dadurch entstehen die früher als Psorospernien gedeuteten „Corps ronds“, die sich hier in der Tat schon in den tiefsten Lagen des Rete finden und mit Fortschreiten der Verhornung sich in die „grains“ verwandeln.“

Spiethoff [4]) schließt sich nach dem Befunde an seinen Präparaten der Anschauung Jarischs an, daß die „corps ronds“ und „grains“ als Entartungserscheinungen am Körper aufzufassen sind.

Nachdem wir aber, wie oben geschildert wurde, wissen, daß die „corps ronds“ und „grains“ von Neißer, Josef, Doctor vermißt und für nicht wesentlich Notwendiges angesprochen wurden, andererseits aber, daß diese Darier'schen Körperchen von Buzzi in Angiokeratom von Unna in Hauthörnern und verschiedenen Parakeratosen, von Petersen [5]) in spitzen Kondylomen und Lupus verrusosus der Glans penis gefunden worden sind, glauben wir, berechtigt zu sein, an unserer Diag-

---

[1]) Boeck: „Vier Fälle der Darier'schen Krankheit“ Arch. für Derm. u. Syph. 1891 2. Jahrgang 23.

[2]) Jarisch: l. c.

[3]) Kreibich: Psorospermosis Darier. Archiv für Dermatologie und Syphilis, Band LXXX, Heft 3.

[4]) Spiethoff: Beitrag zur Pathologier des Morbus Darier, Arch. für Dermat. u. Syphilis, Bd. CIX, Heft 1 und 2.

[5]) „Ueber die sogenannten Psorespermien der Darier'schen Krankheit“. Zentralblatt der Bact. 1893 Bd. 14.

nose festzuhalten auch dann, wenn sie nur durch das klinische Bild gestützt wird.

Von Bedeutung erscheint uns die Affektion der Nägel. Boeck, der in Bezug auf Morbus Darier große Erfahrung hat, hebt auch den krankhaften Prozeß der Nägel ausdrücklich hervor, „Was in diesem Falle besonders bemerkenswert sein dürfte, ist die Tatsache, daß auch die Nägel, sowohl der Finger, wie der Zehen, offenbar der Sitz einer bedeutenden Hyperkeratose sind, obschon keine Spur des krankhaften Prozesses an der die Nägel umsäumenden Haut, ja nicht einmal in der Nähe der Nägel wahrzunehmen ist."

Doch herrscht auch in diesem Punkt keine Einheitlichkeit. So fehlte bei Jarisch wie bei Fabry „jede Veränderung an den Nägeln, die nach Boeck zu den Charakteristicis der Krankheit gehören; die Handrücken und die Dorsalflächen sämtlicher Finger waren im Gegensatz zu den bisher bekannten Fällen, frei von Krankheitserscheinungen, während wieder die Flachhände, analog den zwei Fällen, welche Pawloff beschrieb, hochgradige Schwielenbildung aufweisen." [1])

Auch das Jucken ist eine unregelmäßige Erscheinung; während es in unserem Falle, wie in den Fällen von Schwimmer, Lustgarten, White und anderen stark ausgeprägt war, fehlte es doch in zwei Fällen von Boeck.

Wenn wir einen Schluß aus den zahlreichen Symptomen dieser Krankheit ziehen wollen, so ist doch, wie Boeck hervorgehoben hat, die äußere Aehnlichkeit mit den seborrhoischen Prozessen nicht zu verkennen: „Sowohl das klinische Bild, namentlich wie es sich auf dem Kopfe gestaltet, wie auch die Lokalisation der Krankheit zeigt eine bedeutende Uebereinstimmung mit den genannten Affektionen. Auch in dieser Beziehung ähneln sich die Seborrhoiker und diese Patienten, daß alle beide stark schwitzende Menschen sind."

Berücksichtigen wir nun die Tatsache, daß die Patienten mit dieser Affektion sich gar nicht als krank bezeichnen und meist in die Klinik wegen einem anderen Leiden kommen, so werden wir uns kaum der Meinung Pawloffs [2]) anschließen können, welcher behauptet, daß „die Ursache dieser Erkrankung in einer komplizierten Allgemeinstörung des Organismus, wovon die Hautveränderungen nur eines der vielen Symptome sind, zu suchen ist. Die Ursache dieser Allgemeinstörung ist im Nervensystem zu suchen."

[1]) Jarisch; „Zur Kenntnis der Darierschen Krankheit", Arch. f. Derm. und Syph. 1895 Bd. 31 Heft 2.

[2]) Pawloff; l c.

Kreibisch[1]), der Gelegenheit hatte, auch ein frisches Knötchen zu untersuchen, mit ganz deutlichen Zeichen der Entzündung, faßt diese Entzündung als eine angioneurotische auf. Er hält sich für berechtigt, die Psorospermosis Darier als eine „angioneurotische Affektion" aufzufassen, die „mit den angioneurotischen Entzündungen unserer Auffassung große Verwandtschaft zeigt."

Es scheint uns, da wir z. Z. wohl mit Sicherheit die parasitäre Natur ausschließen können, daß es sich bei dieser Krankheit um eine hyperkeratotische Disposition handelt. Sie wurde sogar auch in Zusammenhang mit Ichthyosis gebracht, so von Joseph, Doctor[1]). Letzterer erklärt sie am Schlusse seiner Abhandlung geradezu als „eine Abart der Ichthyosis," fügt aber doch hinzu, daß sie klinisch sich im Wesentlichen davon „durch die Lokalisation und die Darier'schen Knötchen histologisch durch die Wucherung der Papillen und des Rete Malpighii unterscheidet."[2]) Er zog auch das von Boeck und White beobachtete hereditäre Auftreten dieser Krankheit in Betracht. Auch die von Pöhlmann beschriebene hereditäre Eigenschaft unter „Darier'sche Erkrankung in drei Generationen" spricht für unsere Annahme."

„Die Betrachtung unserer fünf Fälle von Morbus Darier zeigt also, daß diese Erkrankung familiär und hereditär auftreten kann."[3])

Nebenbei will ich bemerken, daß unsere Patientin eine latente Lues hat, was wir aus dem zweifach positiven Wassermann und dem auffallenden Interesse der Patientin an der Blutuntersuchung, deren Zweck ihr bekannt war, folgern zu dürfen glauben. Da es der Patientin weniger darauf anzukommen schien, sich ärztlich behandeln zu lassen, als vielmehr aus ihrer Krankheit finanziellen Profit zu ziehen, ist eine weitere Beobachtung und Behandlung unmöglich geworden.

---

[1]) Kreibisch: l. c.

[2]) Doctor: l. c.

[3]) Pöhlmann: Darier'sche Erkrankung in drei Generationen. Arch. für Deramt. und Syphilis 1909, Band 97.

Zusammenstellung:

1. Die Darier'sche Krankheit ist ein klinisch einheitliches Bild.
2. Die von Darier beschriebenen »corps ronds «und »grains« sind nicht protozoenartiger Natur und für die Krankheit nicht absolut charakteristisch, kommen auch inconstant vor.
3. Die Erblichkeit resp. die Disposition für die Krankheit ist wahrscheinlich.
4. Das Alter der mit dieser Krankheit behafteten Personen schwankt nach den Angaben der Literatur zwischen dem Kindes- und dem Greisenalter.
5. Auffallend häufig haben die Kranken früher an seborrhoischen Hautaffektionen gelitten.
6. Das Gesamtbefinden bei der Dermatose ist nicht wesentlich gestört.
7. Die Krankheit ist nur bei der ärmeren Bevölkerung beobachtet worden.

Zum Schluß erfülle ich die angenehme Pflicht, Herrn Professor Dr. Posselt für die Ueberweisung des Themas, sowie Herrn Geheimrat o. o. Professor Dr. v. Müller für die Uebernahme des Referates meinen ergebensten Dank auszusprechen. Ebenso danke ich Herrn Oberarzt Dr. Baumann und Herrn Assistenzarzt Ballmann für die Anregung zu dieser Arbeit.

Lebenslauf.

Der Unterzeichnete absolvierte im Jahre 1907 das Realgymnasium zu Lowitz und bestand im Kaiserlichen 1. Humanistischen Gymnasium zu Kasan die Prüfung in der lateinischen Sprache, wodurch er das Zeugnis der Reife erlangte.

Im Wintersemester 1907/08 und Sommersemester 1908 besuchte er die juristische Fakultät in der Universität zu Kasan. Aus innerlicher Zuneigung widmete er sich dem Studium der Naturwissenschaft und immatrikulierte sich im Herbst 1908 an der medizinischen Fakultät der Universität München.

Am Ende des 5. Semesters bestand er hier auf Erlaubnis des Kultusministeriums die ärztliche Vorprüfung und besuchte auch hier die klinischen Semester.

Leo Oppenheim.

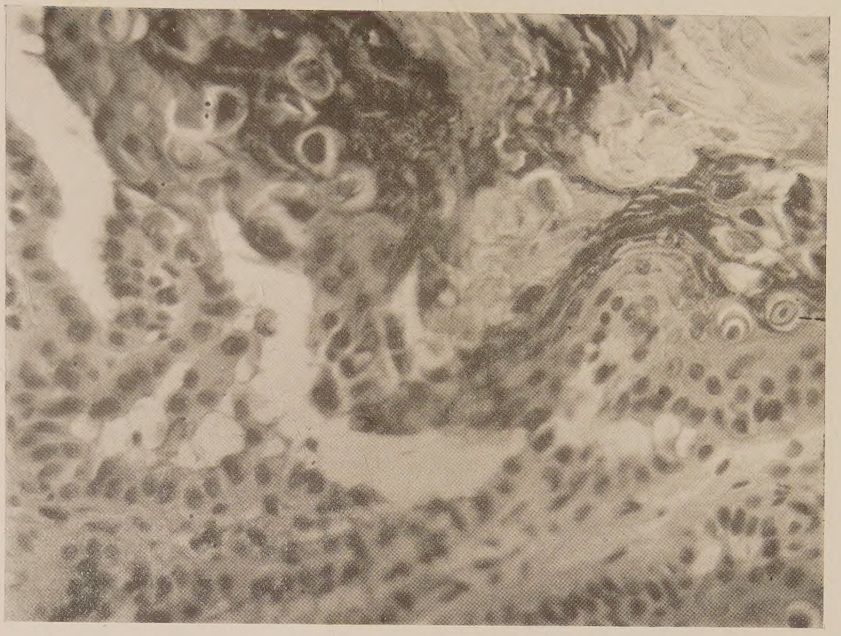

stratum granulosum mit »corps-ronds«.